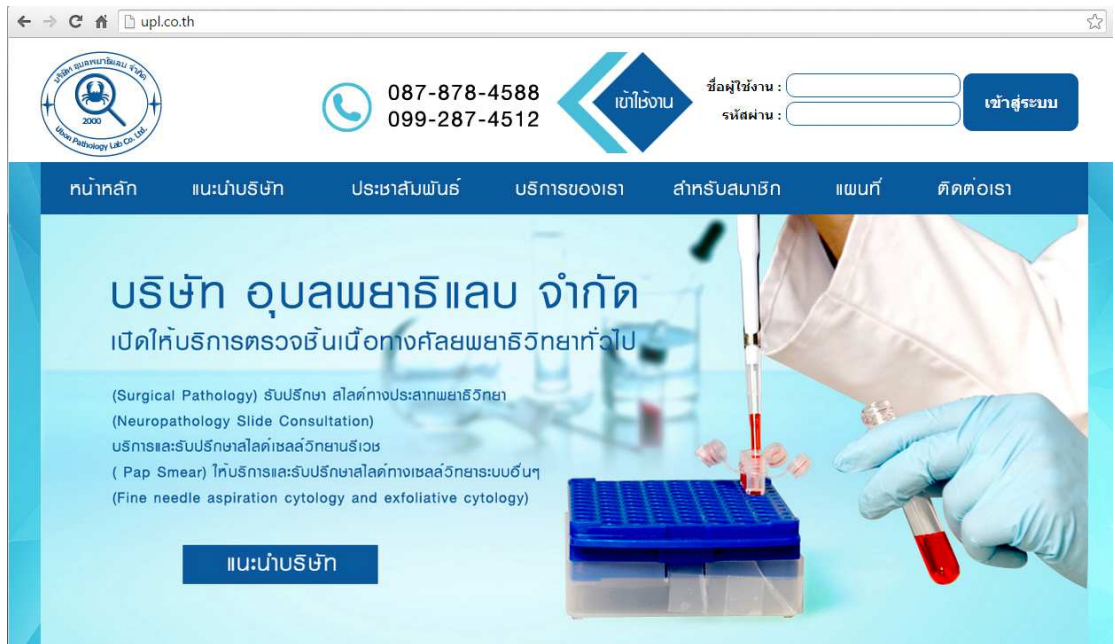

แนะนำการใช้งานสำหรับสมาชิก บริษัท อุบลพยาธิแลบ จำกัด

1. เชื่อมต่ออินเทอร์เน็ตให้เรียบร้อยแล้ว เปิดโปรแกรม Internet Explorer ขึ้นมา ที่ช่อง Address Bar พิมพ์ว่า www.upl.co.th จะนำท่านเข้าสู่เว็บไซต์บริษัท อุบลพยาธิ แลบ ดังภาพ



3. ตรงแถบ **เข้าใช้งาน** ให้ท่านใส่ **ชื่อผู้ใช้งาน**และ**รหัสผ่าน** เพื่อเข้าใช้งาน (ที่ท่านได้รับจากบริษัท) จากนั้นคลิกปุ่ม **เข้าสู่ระบบ** ดังภาพตัวอย่าง

ชื่อผู้ใช้งาน :

รหัสผ่าน :

เข้าสู่ระบบ

หรือ กดที่ เมนู สำหรับสมาชิก

สำหรับสมาชิก

ชื่อผู้ใช้ :

รหัสผ่าน :

ล็อกอิน

4. จะนำท่านเข้าสู่หน้ารายงานผลดังนี้



ยินดีต้อนรับ **ศูนย์มะเร็งอุบลราชธานี**

3. ท่านสามารถคลิกที่คำว่า **View** หลังชื่อคนไข้ (แต่ละคน) ของท่าน เพื่อดูผลวิเคราะห์ และสามารถคลิกที่ **Download** เพื่อโหลดไฟล์ผลวิเคราะห์ไปที่เครื่องของท่าน

4. กรณีคนไข้ของท่านเยอะ หายาก ท่านสามารถพิมพ์ชื่อคนไข้ หรือ หมายเลข HN แล้วคลิกปุ่มค้นหาก็ได้

SP :	<input type="text"/>	ชื่อ :	<input type="text"/>
HN :	<input type="text"/>	AP :	<input type="text"/>
	<input type="text" value="ดูทั้งหมด"/>	<input type="button" value="ค้นหา"/>	

ตัวอย่างผลการค้นหา

รายงานผลแล็บ Patho

SP :	<input type="text" value="CT14-01783"/>	ชื่อ :	<input type="text"/>
HN :	<input type="text"/>	AP :	<input type="text"/>
	<input type="text" value="ดูทั้งหมด"/>		<input type="button" value="ค้นหา"/>

No.	SP_NUMBER	โรงพยาบาล	Name	Receipt Date	Report Date	View1	View2	Pdf	File
1	CT14-01783	ศูนย์มะเร็งอุบลราชธานี		26-11-2557	02-12-2557				-

1 รายการ / 1 หน้า

ตัวอย่างเมื่อท่านคลิกที่ View1


UBON PATHOLOGY LAB CO., LTD.
CYTOLOGICAL REPORT

USE OF THIS REPORT FOR PUBLICATION OR LEGAL PURPOSES WITHOUT THE WRITTEN PER MISSION OF UBON PATHOLOGY LAB CO., LTD. IS NOT AUTHORIZED

CYTOLOGY NUMBER : CT14-01783

Hospital ศูนย์มะเร็งอุบลราชธานี

Department -

Attending Physician -

Phone Fax

Name นายจิรินทร์ วงษ์ศรีแก้ว

Hospital Number 565837

Age 75 ปี **Sex** ชาย **Race** ไทย

Marital Status

Date of Receipt 26/11/2557

Date of Report 2/12/2557

CLINICAL DIAGNOSIS :

TYPE OF SPECIMEN :

Four slides labeled "3210357" of FNA from left supraclavicular lymph node are received with the copy of cytologic report.

MICROSCOPIC FINDINGS/COMMENT : พญ. วาสนา กนกศิลป์

The aspirated material is cellular but rather bloody. Many groups/sheets/papillary fragments of neoplastic epithelial cells having round to oval powdery nuclei, micronucleoli with vague intranuclear inclusions are seen with scattered single ones and foamy cells in the background. Lymphoid cells are not prominent. Findings are evidence of well differentiated carcinoma for which the differential diagnosis includes primary thyroidal carcinoma, primary adenocarcinoma of the lung or other.

CYTOLOGIC DIAGNOSIS :

FNA from left supraclavicular lymph node: - Well-differentiated carcinoma, metastasis. NOTE: Primary thyroidal carcinoma (especially metastatic occult papillary carcinoma) cannot be excluded. Immunohistochemical stains for thyroglobulin, TTF1, cytokeratin7 and cytokeratin 20 are suggested.

ICD-O CODE :

พญ. วาสนา กนกศิลป์

Pathologist-in-Chief:

พญ. ปวีณาดี วงศ์เสนา, MD
 ภูมิบัตร ภาควิชาพยาธิวิทยา (แพทยสภา)

ที่ทำการ:

637 หมู่ที่ 18 ถนนคลังอาวุธ ตำบลหนองใหม่ อำเภอเมือง จังหวัดอุบลราชธานี 34000
 โทรศัพท์ (045) 317298 และ (045) 314954 โทรสาร (045) 283838 www.upl.co.th

เอกสารฉบับนี้พิมพ์จากระบบคอมพิวเตอร์จึงไม่มีลายมือชื่อกำกับ

หน้า 1 จาก 1

ตัวอย่างเมื่อท่านคลิกที่ View2



UBON PATHOLOGY LAB CO., LTD. CYTOLOGICAL REPORT

USE OF THIS REPORT FOR PUBLICATION OR LEGAL PURPOSES WITHOUT THE WRITTEN PER MISSION OF UBON PATHOLOGY LAB CO., LTD. IS NOT AUTHORIZED

CYTOLOGY NUMBER : CT14-01783

Hospital ศูนย์มะเร็งอุบลราชธานี

Department : -

Attending Physician -

Phone Fax

Name นายจันทร์ วงษ์ศรีแก้ว

Hospital Number 565837

Age 75 ปี Sex ชาย Race ไทย

Marital Status

Date of Receipt 26/11/2557

Date of Report 2/12/2557

CLINICAL DIAGNOSIS :

TYPE OF SPECIMEN :

Four slides labeled "3210357" of FNA from left supraclavicular lymph node are received with the copy of cytologic report.

MICROSCOPIC FINDINGS/COMMENT : พญ. วาสนา กนกศิลป์

The aspirated material is cellular but rather bloody. Many groups/sheets/papillary fragments of neoplastic epithelial cells having round to oval powdery nuclei, micronucleoli with vague intranuclear inclusions are seen with scattered single ones and foamy cells in the background. Lymphoid cells are not prominent. Findings are evidence of well differentiated carcinoma for which the differential diagnosis includes primary thyroidal carcinoma, primary adenocarcinoma of the lung or other.

CYTOLOGIC DIAGNOSIS :

FNA from left supraclavicular lymph node:

- Well-differentiated carcinoma, metastasis.

NOTE: Primary thyroidal carcinoma (especially metastatic occult papillary carcinoma) cannot be excluded. Immunohistochemical stains for thyroglobulin, TTF1, cytokeratin7 and cytokeratin 20 are suggested.

ICD-O CODE :

พญ. วาสนา กนกศิลป์

Pathologist-in-Chief

พญ.ปาริชาติ วงศ์เสนา , MD
วุฒิบัตร พยาธิวิทยาภาค (แพทย์สภา)

ที่ทำการ

637 หมู่ที่18 ถนนคสังอาวุธ ตำบลขามใหญ่ อำเภอเมือง จังหวัดอุบลราชธานี 34000
โทรศัพท์ (045) 317298 และ (045) 314954 โทรสาร (045) 283838 <http://www.upl.co.th>

เอกสารฉบับนี้พิมพ์จากระบบคอมพิวเตอร์จึงไม่มีลายมือชื่อกำกับ

ตัวอย่างเมื่อท่านคลิกที่ Pdf



UBON PATHOLOGY LAB CO., LTD. CYTOLOGICAL REPORT

USE OF THIS REPORT FOR PUBLICATION OR LEGAL PURPOSES WITHOUT THE WRITTEN PERMISSION OF UBON PATHOLOGY LAB CO., LTD. IS NOT AUTHORIZED

CYTOLOGY NUMBER : CT14-01783

Hospital ศูนย์มะเร็งอุบลราชธานี

Department -

Attending Physician -

Phone Fax

Name นายจันทร์ วงษ์ศรีแก้ว

Hospital Number 565837

Age 75 ปี Sex ชาย Race ไทย

Marital Status

Date of Receipt 26/11/2557

Date of Report 2/12/2557

CLINICAL DIAGNOSIS :

TYPE OF SPECIMEN :

Four slides labeled "3210357" of FNA from left supraclavicular lymph node are received with the copy of cytologic report.

MICROSCOPIC FINDINGS/COMMENT : พญ. วาสนา กนกศิลป์

The aspirated material is cellular but rather bloody. Many groups/sheets/papillary fragments of neoplastic epithelial cells having round to oval powdery nuclei, micronucleoli with vague intranuclear inclusions are seen with scattered single ones and foamy cells in the background. Lymphoid cells are not prominent. Findings are evidence of well differentiated carcinoma for which the differential diagnosis includes primary thyroidal carcinoma, primary adenocarcinoma of the lung or other.

CYTOLOGIC DIAGNOSIS :

FNA from left supraclavicular lymph node:

- Well-differentiated carcinoma, metastasis.

NOTE: Primary thyroidal carcinoma (especially metastatic occult papillary carcinoma) cannot be excluded. Immunohistochemical stains for thyroglobulin, TTF1, cytokeratin7 and cytokeratin 20 are suggested.

ICD-O CODE :

พญ. วาสนา กนกศิลป์

Pathologist-in-Chief : พญ.ปาริชาติ วงศ์เสนา, MD

วุฒินิตร พยาธิวิทยาภาควิภาค (แพทยสภา)

ที่ทำการ :

637 หมู่ที่18 ถนนคลังอาวุธ ตำบลขามใหญ่ อำเภอเมือง จังหวัดอุบลราชธานี 34000

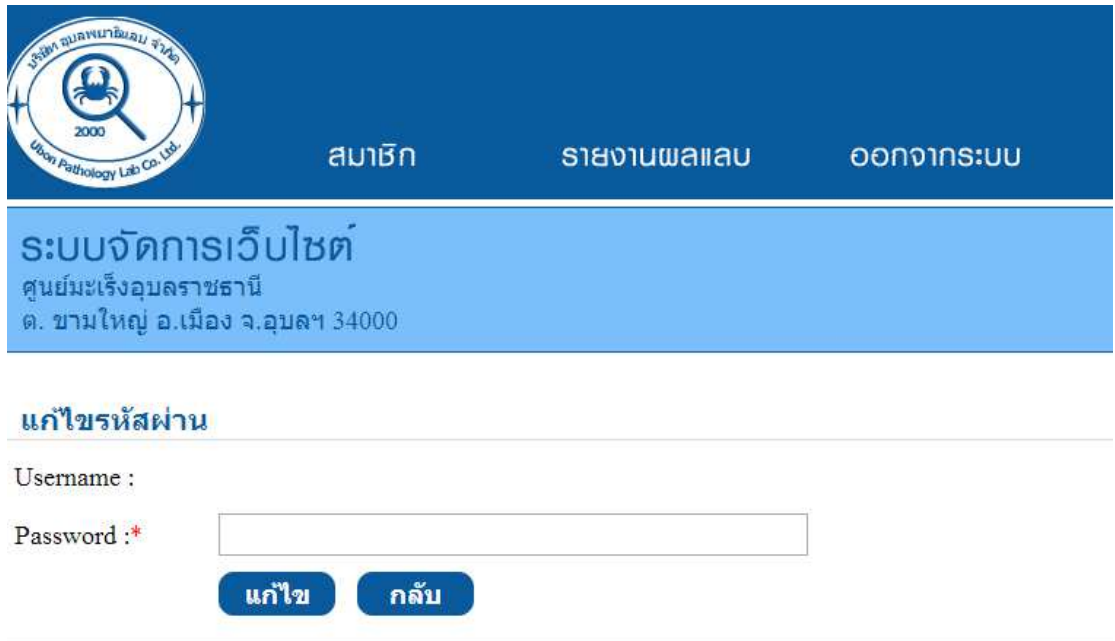
โทรศัพท์ (045) 317298 และ (045) 314954 โทรสาร (045) 283838 www.upl.co.th

เอกสารฉบับนี้พิมพ์จากระบบคอมพิวเตอร์จึงไม่มีลายมือชื่อกำกับ



5. การแก้ไขรหัสผ่าน

กดที่ สมาชิก แล้วกด แก้ไขรหัสผ่าน



The screenshot shows the website header with the logo of Ubon Pathology Lab Co., Ltd. (บริษัท อูบลพยาธิแลบ จำกัด) and the year 2000. The navigation menu includes 'สมาชิก' (Member), 'รายงานผลแลบ' (Lab Report), and 'ออกจากระบบ' (Logout). Below the header, the website title is 'ระบบจัดการเว็บไซต์' (Website Management System) for 'ศูนย์มะเร็งอุบลราชธานี' (Ubon Cancer Center), located at 'ต. ขามใหญ่ อ.เมือง จ.อุบลฯ 34000'. The main content area is titled 'แก้ไขรหัสผ่าน' (Change Password). It contains a 'Username :' label and a text input field. Below that is a 'Password :*' label and a password input field. At the bottom of the form are two buttons: 'แก้ไข' (Change) and 'กลับ' (Back).

เมื่อแก้ไขรหัสผ่านเสร็จ ให้กด แก้ไข

6. การออกจากระบบ

กดที่เมนู ออกจากระบบ



This screenshot is identical to the one above, showing the website header and navigation menu. The 'ออกจากระบบ' (Logout) button is highlighted in the navigation menu.

ยินดีต้อนรับ ศูนย์มะเร็งอุบลราชธานี

การพิมพ์รายงานออกกระดาษ

ตัวอย่างที่หน้าจอรายงาน

UBON PATHOLOGY LAB CO., LTD.
SURGICAL PATHOLOGY REPORT

USE OF THIS REPORT FOR PUBLICATION OR LEGAL PURPOSES WITHOUT THE WRITTEN PER MISSION OF UBON PATHOLOGY LAB CO., LTD. IS NOT AUTHORIZED

SURGICAL PATHOLOGY NUMBER : N06-03166

Hospital โรงพยาบาลศรีสะเกษ	Department General Surgery
Attending Physician นพ. มงคล ภัทรจิตรา นานท์	Phone Fax
Name นายรินทร์ แก้วรงค์	Hospital Number 395008 AN
Age 50 ปี Sex Race ไทย	Marital Status ๕
Date of Receipt 22/6/2549	Date of Report 28/6/2549

PATHOLOGICAL DIAGNOSIS
Rt sided colectomy specimen: -
- Caseous granulomatous inflammation involving terminal ileum, ileocecal valve, cecum, appendix, and mesenteric lymph nodes, consistent with mycobacterial infection.
- Both resection margins are free from tumor.

GROSS EXAMINATION :
The specimen consists of right sided colon measuring 14 cm long and 5 cm in diameter, terminal ileum 8.5 cm long 3.5 cm in diameter, and a vermiform appendix 4 cm long and 1.5 cm in diameter. The serosa of the cecum, terminal ileum, and appendix is markedly congested, irregular, multinodular surfaces. Multiple subserous rubbery to firm nodules measuring 0.3-0.5 cm are noted. Section reveal multiple ill defined dull white spots with confluent nodules involving the submucosal, muscular wall, and subserosal area of the terminal ileum (1.8 cm from ileocecal valve). The rest of colonic and ileal mucosa are grossly intact. There is no evidence of infiltrative tumor.
Sections are submitted as
A - Terminal ileum
B - Ileocecal valve
C - Cecum
D - Appendix
E - Lymph nodes and subserous nodules
F - Margins.

1. ให้คลิกที่เมนู File เลื่อนต่อไปที่ Print Preview

UBON PATHOLOGY LAB CO., LTD.
SURGICAL PATHOLOGY REPORT

USE OF THIS REPORT FOR PUBLICATION OR LEGAL PURPOSES WITHOUT THE WRITTEN PER MISSION OF UBON PATHOLOGY LAB CO., LTD. IS NOT AUTHORIZED

SURGICAL PATHOLOGY NUMBER : N06-03166

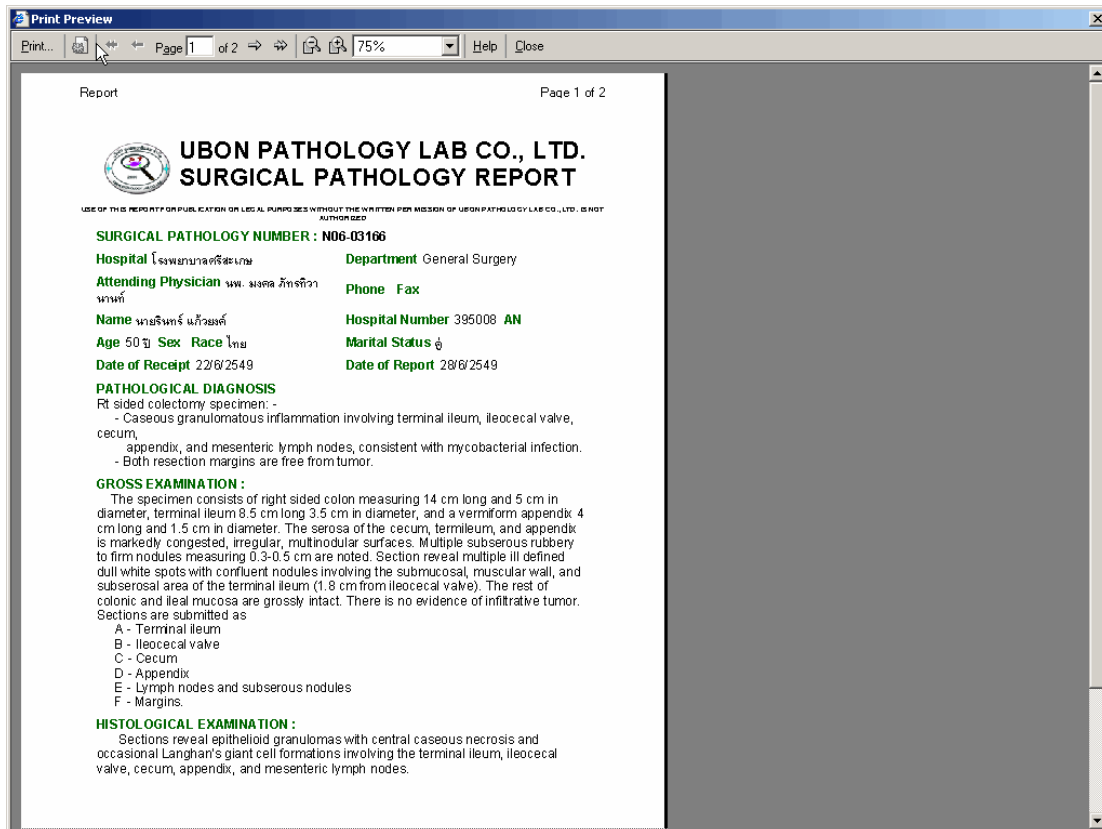
Hospital โรงพยาบาลศรีสะเกษ	Department General Surgery
Attending Physician นพ. มงคล ภัทรจิตรา นานท์	Phone Fax
Name นายรินทร์ แก้วรงค์	Hospital Number 395008 AN
Age 50 ปี Sex Race ไทย	Marital Status ๕
Date of Receipt 22/6/2549	Date of Report 28/6/2549

PATHOLOGICAL DIAGNOSIS
Rt sided colectomy specimen: -
- Caseous granulomatous inflammation involving terminal ileum, ileocecal valve, cecum, appendix, and mesenteric lymph nodes, consistent with mycobacterial infection.
- Both resection margins are free from tumor.

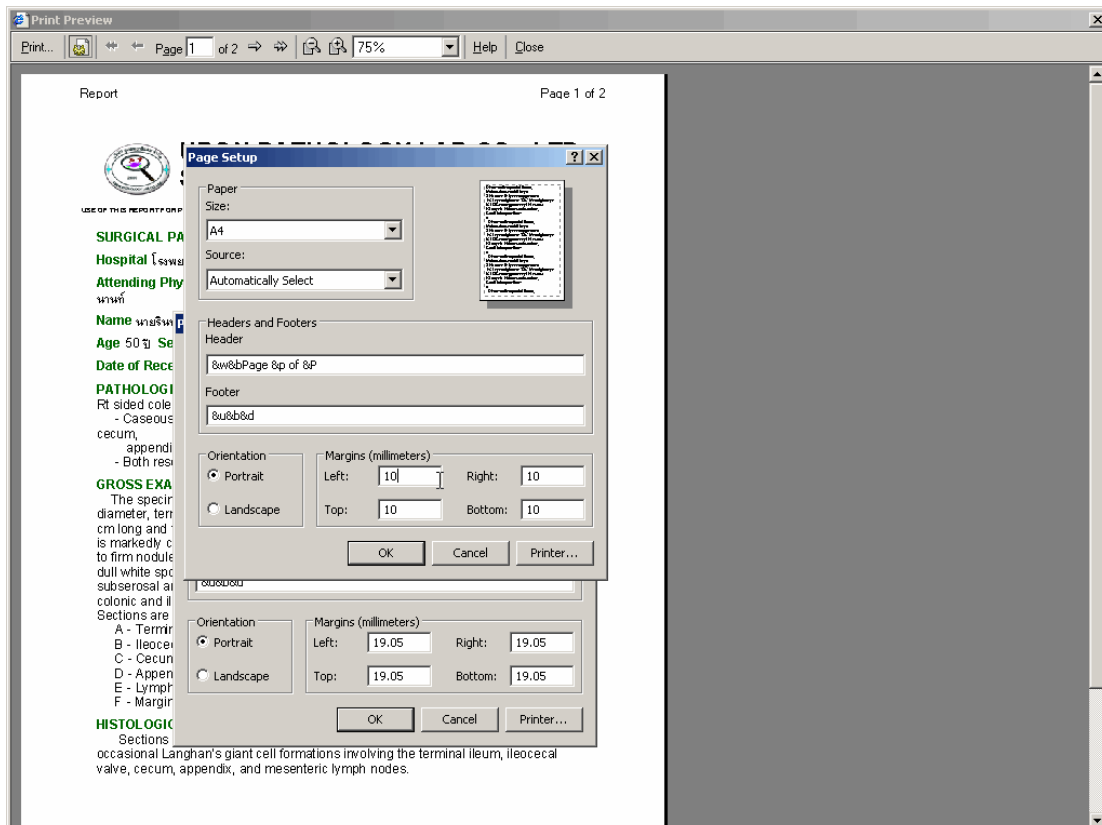
GROSS EXAMINATION :
The specimen consists of right sided colon measuring 14 cm long and 5 cm in diameter, terminal ileum 8.5 cm long 3.5 cm in diameter, and a vermiform appendix 4 cm long and 1.5 cm in diameter. The serosa of the cecum, terminal ileum, and appendix is markedly congested, irregular, multinodular surfaces. Multiple subserous rubbery to firm nodules measuring 0.3-0.5 cm are noted. Section reveal multiple ill defined dull white spots with confluent nodules involving the submucosal, muscular wall, and subserosal area of the terminal ileum (1.8 cm from ileocecal valve). The rest of colonic and ileal mucosa are grossly intact. There is no evidence of infiltrative tumor.
Sections are submitted as
A - Terminal ileum
B - Ileocecal valve
C - Cecum
D - Appendix
E - Lymph nodes and subserous nodules
F - Margins.

Prints how this document will print.

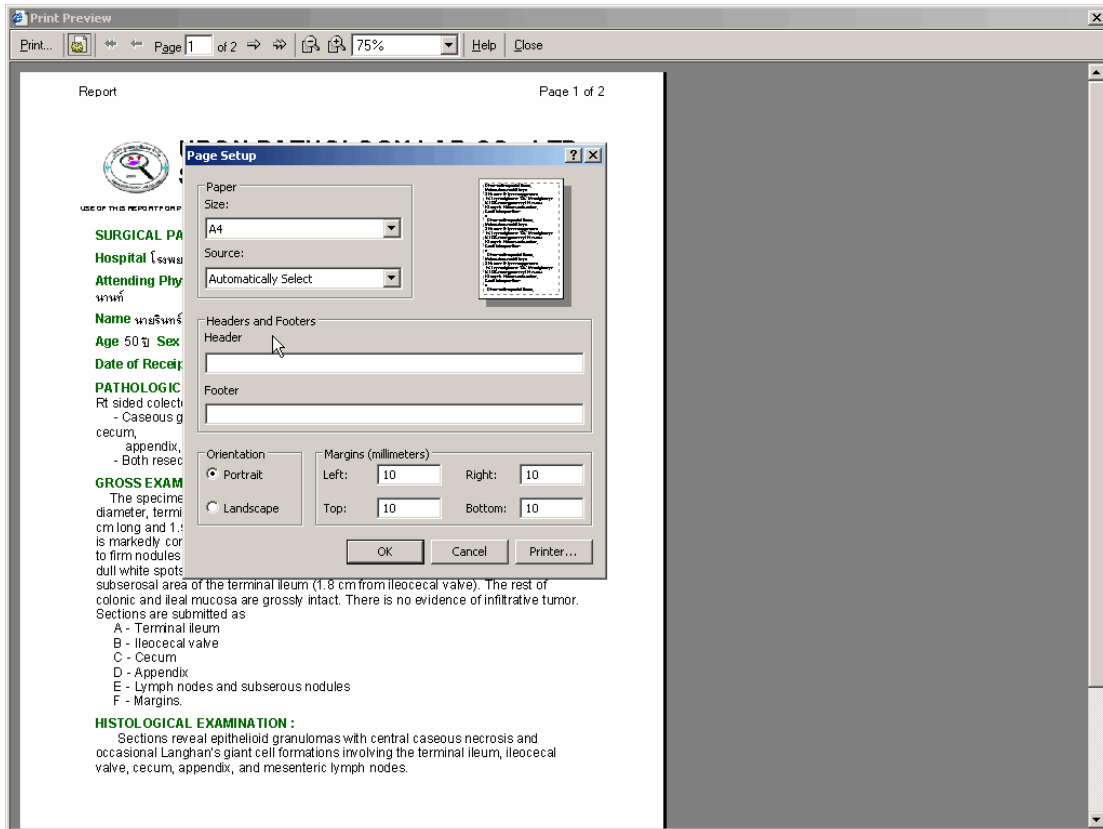
2. คลิกที่ปุ่ม Page Setup ด้านบน



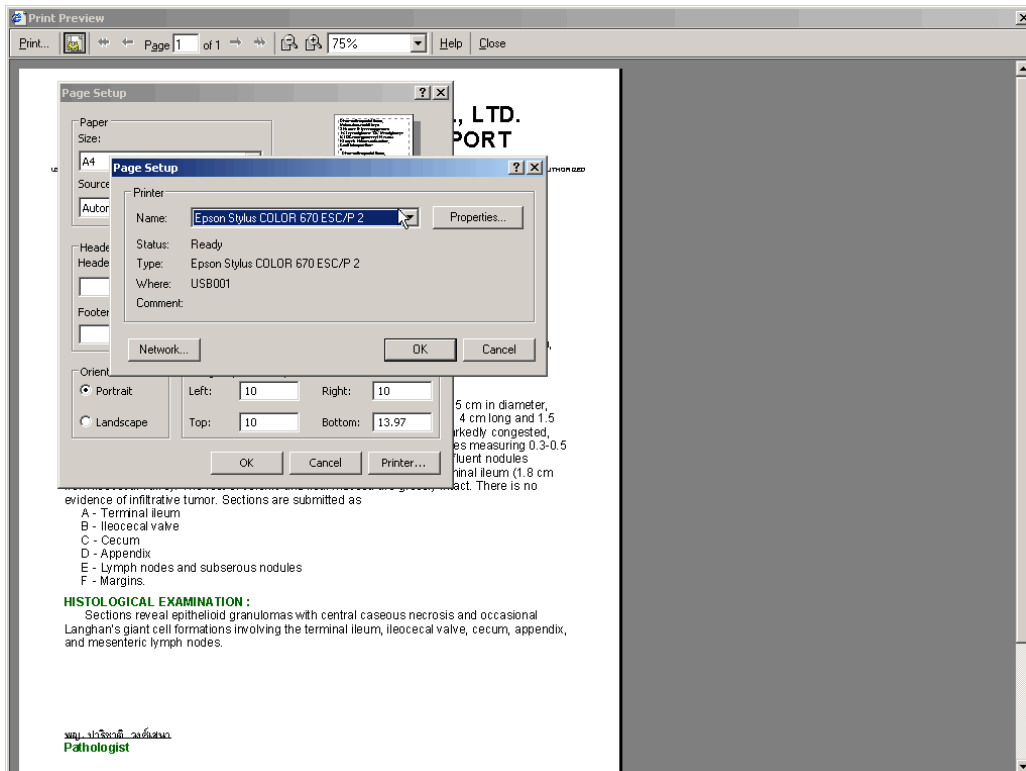
3. ปรับค่าตัวเลขให้น้อยลง ดังภาพ ไล่เลข 10 ทั้งหมด (ท่านไล่เลขอื่นก็ได้)



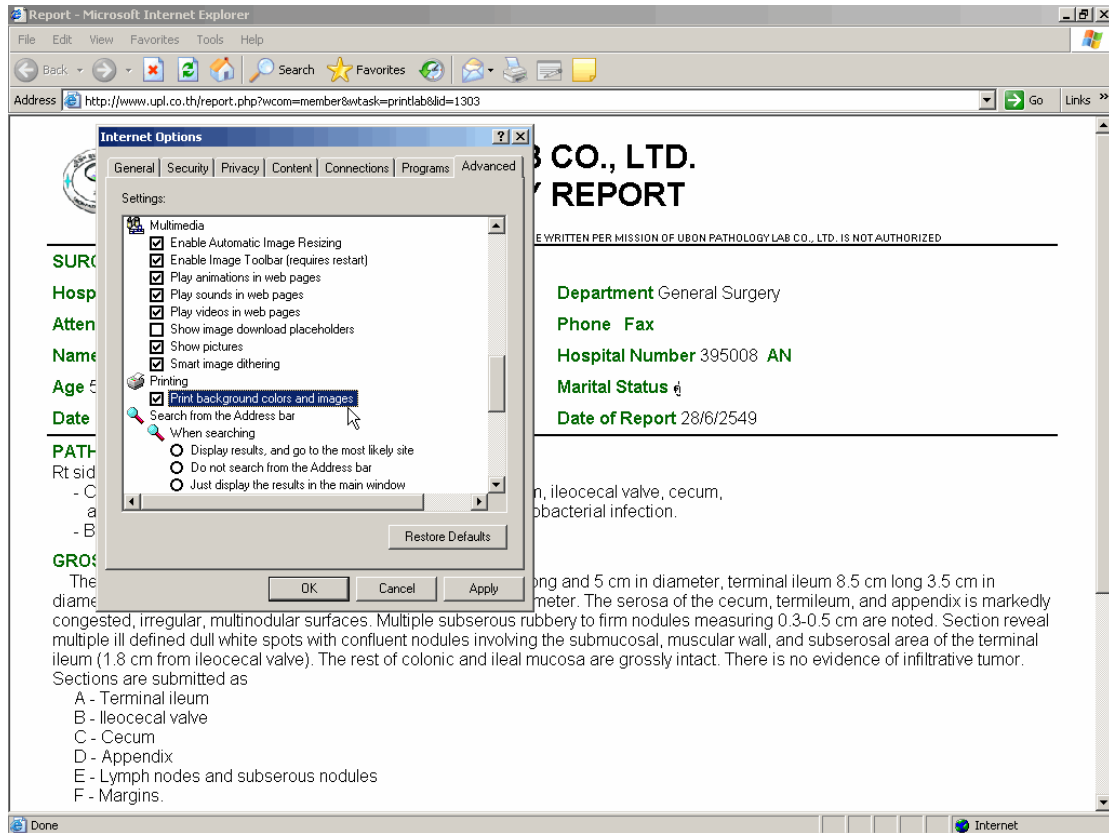
หากไม่ต้องการให้มีข้อความที่หัวและท้ายกระดาษ ให้ลบข้อมูลจากช่อง Header และ Footer ปล่อยให้เปล่า ๆ



แล้วไปที่ Printer เลือกเครื่องพิมพ์ที่จะสั่งพิมพ์ แล้วคลิก ok รายงานจะถูกพิมพ์ออกมา



กรณีไม่มีเส้นกันข้อมูล ให้ไปปรับแก้ดังนี้ คือ ไปที่เมนู Tools-Internet Options-Advanced แล้ว
เลื่อนหาปุ่ม Printing ให้คลิกถูกที่ช่อง Print background color and images ดังภาพ



สงสัย/ติดขัดประการใด ให้ติดต่อบริษัททันที

บริษัท อุบลพยาธิแลบ จำกัด

637 หมู่ 18 ถ.คลังอาวุธ ต.ขามใหญ่ อ.เมือง จ.อุบลราชธานี 34000

โทรศัพท์ (045) 317-298 โทรสาร (045) 283-838 มือถือ 07-8784588

<http://www.upl.co.th>